



APARATO DIGESTIVO

Es el conjunto de órganos que se encargan de la transformación de los alimentos a niveles mucho más simples, mediante la fragmentación mecánica (masticación) y la acción química de las enzimas.

Componentes:

- Tubo digestivo:** boca, faringe, esófago, estómago e intestinos delgado y grueso.
- Glándulas anexas:** salivales, hígado y páncreas.

BOCA

Es una cavidad ovoidal, situada en el tercio inferior de la cara. Internamente se le divide en **vestíbulo** oral, que comprende desde los labios hasta la arcada dental; y en **cavidad oral**, que comprende desde la arcada dental hasta el istmo de las fauces.

Dientes:

Son estructuras sólidas, que se implantan en los alveolos dentarios de los huesos maxilares. Los dientes poseen 3 partes:

- Raíz
- Cuello
- Corona

Estructura dental:

- Esmalte:** es la parte más dura del diente, es periférica y es elaborado por los ameloblastos.
- Marfil:** llamado también dentina. Conformar el cuerpo del diente y posee sales de calcio y fósforo. Es elaborado por los odontoblastos.
- Cemento:** se halla en la raíz del diente, es elaborado por los cementoblastos.
- Pulpa dental:** es blando y rojizo, está constituido por un paquete vasculonervioso.
- Ligamento periodontal:** está conformado por tejido conectivo denso. Se halla en la raíz y une el cemento con el hueso alveolar.

Tipos de dientes

- Incisivos (I):** son ocho, de corona abiselada, una sola raíz y tiene como función cortar o roer los alimentos.
- Caninos (C):** son cuatro, su corona es cónica, posee raíz única y larga. Permite desgarrar a los alimentos.
- Pre-molares (PM):** son ocho, de corona gruesa, permite partir y moler los alimentos. no se halla en la primera dentición.
- Molares (M):** son doce, de corona cuboidea, sirve para triturar y moler los alimentos.

Denticiones

- Temporal:** son llamados también dientes caducos, deciduos o “de leche”. Su aparición ocurre aproximadamente a los 6 meses de vida y presenta 20 dientes (8I, 4C, 8M).
- Permanente:** reemplaza a los dientes caducos, aparecen aproximadamente a los seis años y presenta 32 dientes (8I, 4C, 8PM, 12M).

Funciones:

- Masticación de los alimentos.
- Articulación de las palabras.
- Estética facial.

Lengua

Es un órgano móvil, se le divide en 2/3 anteriores o porción palatina y 1/3 posterior o porción faríngea.

Papilas linguales

- Papilas filiformes:** son llamadas también foliáceas (tienen forma de una hoja), son blanquecinas y muy abundantes (20,000). Tienen como función permitir la sensibilidad a la lengua.
- Papilas fungiformes:** tienen forma de un hongo, son rojizos, se hallan en una cantidad de 5,000 y permiten la percepción de los sabores.
- Papilas caliciformes:** llamadas también circunvaladas, son escasas (10 a 12) y determinan la “V” lingual. Permiten la percepción de los sabores.

Funciones:

- Formación del bolo alimenticio
- Percepción de los sabores
- Deglución del bolo alimenticio
- Articulación de las palabras

ESÓFAGO

Es un órgano muscular, que comunica la faringe con el estómago. Mide 20 a 25 cm de largo y posee una luz virtual. Está constituido por una capa doble de músculos: Circular Interno y Longitudinal Externo (CILE).

El esófago posee 4 porciones, que son la cervical, torácica, diafragmática y la abdominal.

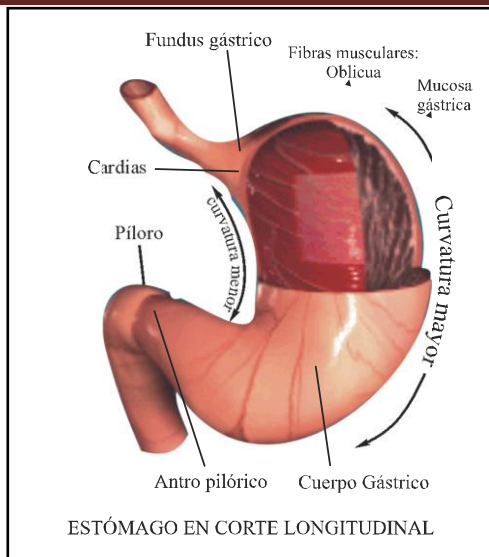
Funciones:

- Transporta del bolo alimenticio hacia el estómago, mediante movimientos peristálticos.

ESTÓMAGO

Es la porción más dilatada del tubo digestivo, se relaciona con el esófago y el duodeno, se halla debajo del músculo diafragma. Tiene forma de una “J”, mide aproximadamente 25 x 12 x 8 cm, su capacidad es de 1,300 a 1,500 cm³.

El estómago posee dos orificios, dos bordes, dos caras y tres regiones.



Glándulas gástricas

- a. **Glándulas de cardias:** son escasas, tubulares, y elaboran un moco lubricante.
- b. **Glándulas del fondo y cuerpo:** son las más importantes y abundantes, elaboran el jugo gástrico.
- c. **Glándulas del píloro:** están conformadas por células argentafines y elaboran gastrina.

Funciones:

- 1. **Secretora:** elabora al jugo gástrico, en una cantidad de 2,500 ml/día. Este jugo contiene: moco, HCl, pepsinógeno, lipasa y amilasa gástrica, renina, ureasa, factor de Castlé.
- 2. **Absorción:** absorbe agua, alcohol, glucosa y medicamentos.
- 3. **Motora:** almacena alimentos, los mezcla y forma el quimo. Interviene luego en su vaciamiento hacia el intestino delgado, debido a los movimientos peristálticos y antiperistálticos.

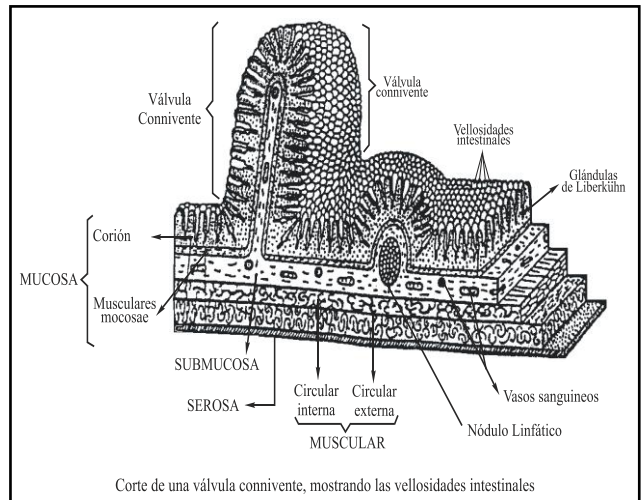
INTESTINO DELGADO

Es la porción más delgada pero a su vez la más larga del tubo digestivo ya que mide 7 a 8 metros de longitud. Se ubica desde el píloro hasta la válvula ileocecal y está conformado por las asas intestinales (14 a 16 vueltas). Posee las siguientes regiones.

- A. **Duodeno:** es la porción fija, corta y ancha del intestino delgado, mide 12 traveses de dedo (25 cm), es retroperitoneal y posee 4 porciones:
- B. **Yeyuno-Ileón:** es la porción móvil; el yeyuno ocupa 2/5 y el ileón 3/5 partes del intestino delgado. Tiene las siguientes características:
 - Posee a las microvellosidades intestinales.
 - Se hallan las **Placas de Peyer**, que son nódulos linfáticos.
 - Contiene a las **Criptas de Lieberkühn**, que elaboran el jugo intestinal.

Funciones:

- I. **Secretora:** elabora el jugo intestinal, en una cantidad de 1,800 ml/día.
- II. **Motora:** provoca movimientos de mezclado y propulsión, que formarán el quilo.
- III. **Hormonal:** elabora a las hormonas secretina y colecistocinina.
- IV. **Absorción:** realiza la absorción y transporte de nutrientes, por dos vías:



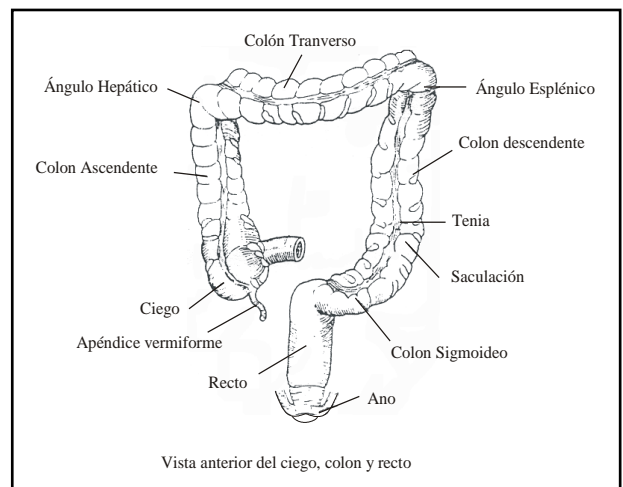
INTESTINO GRUESO

Es la porción final, más gruesa y más corta del tubo digestivo, mide 1,5m y se dispone en forma de un recuadro, por lo que se le denomina también marco del colon. Se inicia en la válvula ileocecal y termina en el ano. Básicamente se divide en tres porciones:

- a. **Ciego:** presenta al apéndice cecal y a la válvula ileocecal; el apéndice cumple función inmunológica por presentar gran cantidad de nódulos linfáticos.
- b. **Colon:** posee cuatro segmentos: ascendente, transverso, descendente y sigmoide. Presenta a las **Haustras** y a las **tenías coli**; internamente posee a la flora bacteriana.
- c. **Recto:** es la porción final del colon, posee a las válvulas de Houston (interna) y a las válvulas de Morgagni (externas). El recto termina en el esfínter anal.

Estructura histológica

- 1. **Mucosa:** con epitelio simple cilíndrico mucosecretor, con escasas células absorbentes. Su lámina propia presenta a las **Glándulas de Lieberkühn**, que elaboran mucus. tiene una fina capa de muscularis mucosae.
- 2. **Submucosa:** contiene gran cantidad de linfocitos, debido a que en el lumen intestinal se encuentran grandes cantidades de bacterias.
- 3. **Muscular:** presenta músculos, dispuestos en CILE. La capa muscular longitudinal externa no es continua, esta se agrupa en tres fascículos separados entre sí, llamadas **tenías coli**.
- 4. **Serora:** tejido conectivo laxo más mesotelio. Sobre la serosa se disponen unas masas de tejido adiposo que se denominan apéndices epiploicos.



Funciones

1. Reabsorción de sodio y agua (en la mitad derecha del colon), también anestésicos, sedantes, tranquilizantes y esteroides.
2. Formación y eliminación de heces fecales (defecación), en la mitad izquierda del colon.
3. Síntesis y absorción de vitaminas K y B₁₂.

GLÁNDULAS ANEXAS

SALIVALES

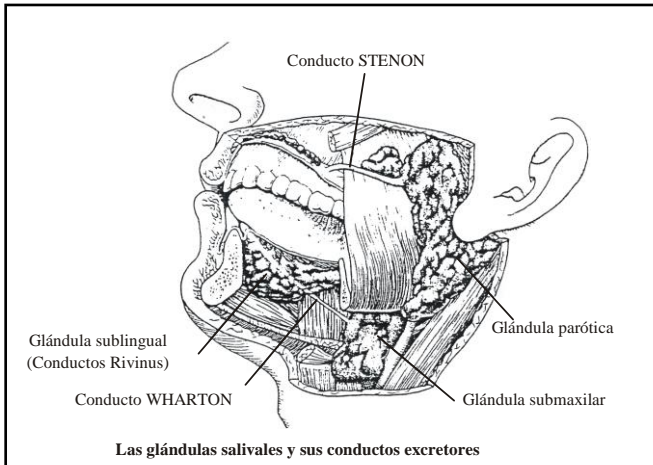
Son un conjunto de glándulas periféricas a la boca, se dividen en glándulas menores y en principales. Elaboran a la saliva en una cantidad aproximada de 1,200 ml por día, con un pH de 6,5 a 7,5. Los componentes de la saliva son:

- Agua (99%)
- Solutos (1%):
 - Iones (Na, Ca, HCO₃, C[□])
 - Urea, ácido úrico, glucosa, C[□]Na
 - **Ptialina** o alfa-amilasa
 - **Mucina**: es una glucoproteína que lubrica los alimentos y protege a la mucosa oral.
 - Lisozima: es un antibacteriano.

Clases de Glándulas Salivales Principales

Glándula	Parótida	Submaxilar	Sublingual
Situación	Preauricular	Fosa submaxilar	Fosa sublingual
Conducto	Stenon	Wharton	Rivinus
Peso	25 – 30 g	7 – 8 g	3 g
Desembocadura	2° molar sup	Frenillo lingual	Frenillo lingual
Saliva	Serosa	Seromucosa	Mucoserosa
Volumen (%)	20%	70%	5%

- Las glándulas salivales principales elaboran el 95% de la saliva y las glándulas salivales menores el 5% restante.



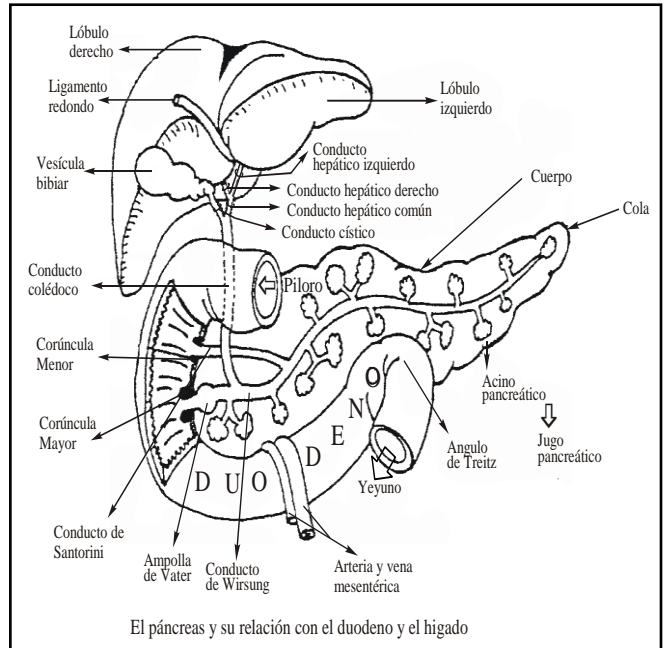
PÁNCREAS

Es una glándula mixta de forma alargada que mide 18 cm de longitud y pesa 70g, presenta una cabeza, istmo, cuerpo y cola, tiene color plomizo y es retroperitoneal.

Posee el conducto principal o de Wirsung (que junto al colédoco determina la carúncula mayor del duodeno) y al conducto accesorio o Santorini (forma la carúncula menor del duodeno).

Elabora el jugo pancreático en una cantidad de 1,2000 ml por día con un pH de 8,2 y los siguientes componentes:

- Tripsinógeno
- Quimotripsinógeno
- Amilasa pancreática
- Lipasa pancreática
- Bicarbonato
- Elastasa



HÍGADO

Es la más voluminosa glándula mixta (endocrina y exocrina); mide 28 cm de largo, 20 cm de ancho y 8 cm de altura; posee un peso anatómico (cadavérico) de 1,500g y un peso fisiológico (con sangre) de 2,200 g se ubica en la parte superior derecha del abdomen, a nivel de hipocondrio derecho principalmente y parte del epigastrio, inmediatamente por debajo del diafragma. Su color varía desde el rojo vinoso al rojo pardo.

Configuración externa

El hígado presenta dos caras: anterosuperior o diafragmática (presenta una superficie lisa y convexa) y posteroinferior o visceral, en la cual se localizan los surcos anteroposterior derecho e izquierdo y el surco transversal, estos surcos dividen al hígado en cuatro lóbulos: lóbulo derecho (el más grande), lóbulo izquierdo, lóbulo cuadrado o anterior y el lóbulo caudado (de Spiegel o posterior).

A nivel del surco transversal se localiza un orificio ovoide, el **Hilio hepático**, por donde pasa el **Pedículo hepático**.

Estructura histológica

- a. **Estroma**: es el tejido conectivo que sirve de soporte. Está conformado por la cápsula de Glisson (tejido conectivo denso) que se introduce al interior del hígado a través del hilio y se ramifica formando una malla hasta alcanzar los espacios porta. El **espacio porta** (espacio de Kiernan) tiene forma triangular limitada por los tabiques conjuntivos, en su interior circulan cuatro tipos de diferentes tubos:

- **Vénula** (rama de la vena porta y la de mayor calibre)
- **Arteriola**, rama de la arteria hepática
- **Conductor biliar** y
- Un **capilar linfático**

b. **Parénquima**: formada por las células hepáticas llamadas hepatocitos que están dispuestas en columnas o cordones llamadas **Columnas de Remack**. Los hepatocitos se agrupan en hileras dobles formando cordones radiales que van desde los espacios porta hacia la vena centrolobulillar.

Entre la pared de los sinusoides y las columnas de Remack está el Espacio Disse que contiene líquido intersticial y una célula llamada del ITO (almacena grasa y vitamina A).

Funciones del hígado:

1. Producción de bilis.
2. Interviene en el metabolismo de carbohidratos: glucogénesis, glucogenolisis y gluconeogénesis.
3. Síntesis de proteínas séricas.
4. Síntesis de úrea.
5. Interviene en la hematopoyesis fetal.
6. Interviene en la hemocateresis.
7. Detoxificación: es la disminución o anulación del poder tóxico de ciertos productos, mediante la acetilación, oxidación y conjugación.

VESÍCULA BILIAR

Es un órgano sacular, en forma de pera, ubicado en la fosita cística de la cara postero inferior del hígado. Su capacidad es de 30 – 60 ml de bilis. Presenta tres porciones: **fondo** (inferior), **cuerpo** (medio) y **cuello** (superior). El cuello se continúa con el conducto cístico que se une a su vez con el conducto hepático común para formar el conducto colédoco.

Estructura histológica

Su pared presenta mucosa, muscular y serosa (una parte de adventicia). La capa mucosa tiene un epitelio de revestimiento (epitelio monoestratificado cilíndrico con microvellosidades), en esta misma capa se encuentra lámina propia o corion (tejido conectivo laxo) pero no tiene muscularis mucosae.

Función:

Almacena y concentra la bilis una 5 a 10 veces, esto se logra por la reabsorción parcial de sales y agua que ella contiene. La vesícula almacena la bilis que le hígado secreta continuamente y la vierte intermitentemente al duodeno para la emulsificación de las grasas y con esto su posterior absorción.

* **Bilis**: es una solución acuosa de color amarillo verdoso, que se elabora en una cantidad aproximada de 800 ml/día y posee a los siguientes componentes.

VÍAS BILIARES

Conjunto de órganos tubulares que transportan la bilis desde el hígado hasta el duodeno (segunda porción). Se divide en:

- **Vías biliares intrahepáticas**: conformado por el canalículo biliar, colangiolo o conducto de Hering y conductos biliares.

- **Vías biliares extrahepáticas**: conformada por conductos hepáticos derecho e izquierdo, conducto hepático común, conducto cístico y conducto colédoco.

DIGESTIÓN

Es un proceso que tiene lugar en el tubo digestivo, por el cual los componentes nutritivos de los alimentos, se convierten en sustancias simples, que van a ser absorbidos por el intestino delgado y poder ser utilizados por todas las células del cuerpo.

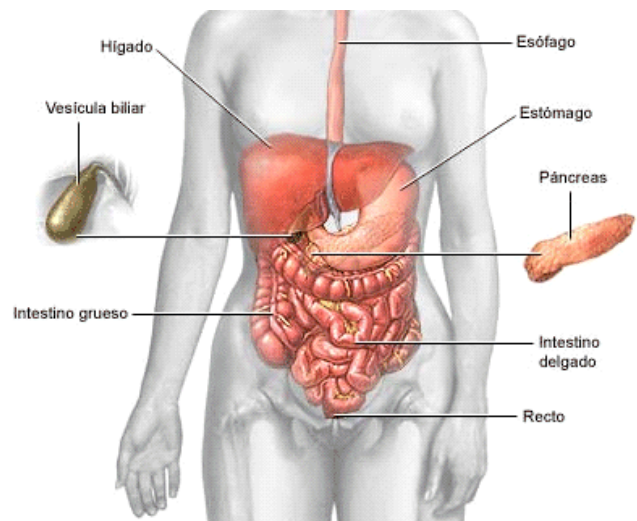
La absorción de los productos resultantes de la digestión, se realiza por transporte a nivel de la membrana celular, fundamentalmente en el intestino delgado, ya que algunas sustancias, como el alcohol, medicamentos y drogas se absorben en la boca, estómago e intestino grueso. Las sustancias no absorbidas se eliminan con las heces fecales.

En una alimentación, se observa las siguientes etapas:

- **Ingestión**: es la toma de los alimentos.
- **Digestión**: es la degradación de los alimentos a sustancias muy simples.
- **Absorción**: es el transporte de los nutrientes hacia la sangre o linfa, para su reparto.
- **Nutrición**: es la toma de las unidades estructurales de los alimentos (nutrientes), por las células, para la construcción del protoplasma.

Egestión o defecación: es la salida, del tubo digestivo de los productos no digeridos ni absorbidos, a través de las heces.

Secreción	Volumen (ml)	pH
Saliva	1,200	6,0 – 7,0
Gástrica	2,500	1,0 – 3,5
Pancreática	1,200	8,0 – 8,2
Biliar	800	7,4 – 8,5
Intestinal	1,800	7,8 – 8,0

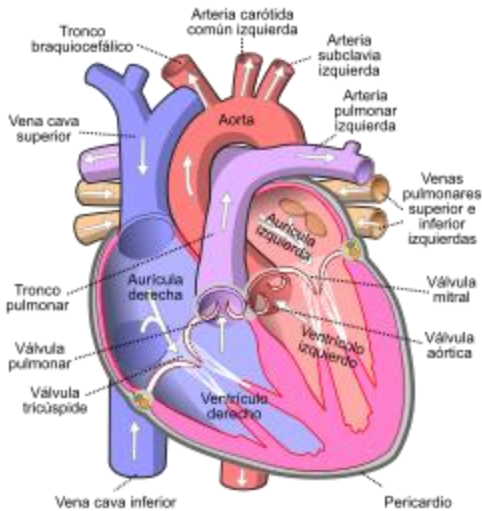


APARATO CIRCULATORIO

EL CORAZÓN

1. MORFOLOGÍA EXTERNA

- A. **Definición:** Principal órgano del sistema cardio vascular que funciona en forma continua (durante las 24 horas del día) es un órgano muscular hueco cuyas paredes son irrigadas por las arterias coronarias y ramas de la arteria aorta ascendente.
- B. **Forma:** El corazón es una estructura cónica relativamente pequeña.
- C. **Tamaño-dimensiones:** Casi igual al del puño de la persona: unos 12 cm. De long. 9 cm. de anchura y 6 cm. de grosor máximo.
- D. **Peso:** Su masa promedio es de 250 y 300 g. en mujeres y varones adultos, respectivamente.
- E. **Localización:** En el plano superior inmediato al diafragma cerca de la línea media del tórax en el mediastino, masa de tejidos que se sitúa entre el esternón y la columna vertebral, delimitada por la pleura que recubre los pulmones. Casi dos tercios de la masa cardiaca se ubican a la izquierda de la línea media del cuerpo.



2. MORFOLOGÍA INTERNA

Presenta cuatro cavidades: 2 aurículas y 2 ventrículos, divididos por tabiques Inter-ventricular y auriculo-ventricular. El lado derecho del corazón no se comunica con el lado izquierdo, existiendo así un “corazón derecho” y un “corazón izquierdo”. Por el lado derecho solo circula sangre poco oxigenada “azul” y por el izquierdo, solo circula sangre ricamente oxigenada “roja”.

Aurículas

- * Son superiores, encima de ventrículos.
- * Pequeñas
- * Forma: Cuboideas.
- * Paredes delgadas de 2mm de espesor.
- * Presentan músculos pectíneos en su cara interna.

AURICULAS	DERECHA	IZQUIERDA
Venas que desembocan	V. cava Superior V. cava inferior V. del seno coronario	4 venas pulmonares no presenta válvulas
Tamaño	Mayor	Menor
Situación	Anterior	Posterior
presión	0 – 4 mmHg	6 – 10 mmHg

Ventrículos

- Son inferiores. debajo de las aurículas.
- Grandes.

- Forma: pirámide triangular (derecho) o conoide (izquierdo).
- Paredes gruesas, el derecho 1,3 – 1,5 cm. Y el izquierdo 3 – 5 cm. (izquierdo/derecho. 3/1). Debido a que deben bombear sangre al cuerpo.
- (izq.) y solo a los pulmones (der.)
- Presenta en su interior a las cuerdas tendinosas y músculos papilares.

VENTRICULOS	DERECHO	IZQUIERDO
Arteria que sale	A. pulmonar	A. aorta
forma	Piramidal triangular	Cónica
grosor	Delgada (5 mm)	Gruesa (15 mm)
pilares	4 - 5	2
capacidad	Mayor 190 cc	Menor 176 cc
presión	0 – 30 mmHg	4 – 120 mmHg

3. HISTOLOGÍA DE LAS PAREDES CARDIACAS

Presenta 3 capas que de adentro hacia afuera son:
 * **Endocardio:** Constituido por endotelio simple y plano, reviste paredes de aurículas, ventrículos, válvulas cardiacas, cuerdas tendinosas, músculos tendinosos y se continua con el endotelio de los vasos sanguíneos. El endocardio, a su vez, consta de las siguientes subcapas:

- a) **El endotelio:** Al igual que el que tapiza los vasos, está formado por células planas, dispuestas en una sola capa.
- b) **El subendotelio:** Presenta, a su vez dos subcapas: La que se encuentra inmediatamente debajo del endotelio es delgada y está constituida por tejido conectivo denso, con fibras elásticas, fibras colágenas y fibroblastos. En la cara profunda de esta subcapa se aprecian algunas células musculares lisas.
- c) **Capa subendocardiaca:** Aunque el nombre puede sugerir que se trata de una capa distinta del endocardio, en realidad forma parte de él. Se caracteriza por su constitución a base de tejido conectivo laxo por el que discurren vasos sanguíneos y filetes nerviosos. En el subendocardio ventricular se encuentran las fibras de Purkinje. El tejido conectivo de esta capa se continua con el endomysio del miocardio.
- * **miocardio:** Capa más gruesa e importante del tejido muscular cardiaco, está constituido por fibras musculares cardiacas voluntarias, estriadas, ramificadas y especializadas en la generación y conducción del impulso cardiaco. Es responsable de acción de bombeo.
- * **epicardio:** Capa externa que constituye el pericardio visceral. Constituido por tejido conectivo laxo (capa submesotelial) que contiene fibras elásticas, colágenas, filetes nerviosos, vasos sanguíneos y tejido adiposo particularmente abundante en las vecindades de los gruesos vasos coronarios.

El pericardio: saco que rodea el corazón, está conformado por 2 capas:

- 1. **Pericardio fibroso (externo):** Fija el corazón en la cavidad pericárdica.
- 2. **Pericardio seroso (interno):** Presenta 2 capas:
 - o **hoja visceral o epicardio:** Es la más internase adhiere al músculo cardiaco.

° **hoja parietal:** Es externa, se fusiona con el pericardio fibroso.

Entre ambas hojas existe un espacio virtual llamado cavidad pericárdica que contiene 50 cc de líquido que permite que el corazón se desplace libremente en la contracción y relajación.

Función: Permite que el corazón funcione sin roces.

CICLO CARDIACO:

Definición:

Es la serie de cambios y movimientos que se suceden en forma rítmica y periódica en el corazón mientras recibe y bombea sangre. Comprende fenómenos eléctricos (bomba de Na y K ATPasa, canales de Ca dependientes de voltaje), bioquímicos (interacción de las proteínas ACTINA y MIOSINA) y hemodinámicos (variación de presión en las cámaras cardiacas que se inicia con la generación espontánea de un potencial de acción en el nodo Sinusal).

Ruidos cardiacos:

Anatómicamente las valvas que conforman las válvulas representan flexibilidad, elasticidad, superficie lisa y se encuentran fijadas a los anillos fibrosos del esqueleto cardiaco en condiciones normales, la auscultación con el estetoscopio permite reconocer la existencia de 2 o más ruidos cardiacos.

Primer ruido cardiaco

Provocado por el cierre de 3 las válvulas auriculo-ventriculares, inicia la relajación isovolumetrica, coincide con el impulso carotideo, es de gran intensidad, su sonido es similar al vocablo DUMP.

Segundo ruido cardiaco

Provocado por el cierre de las válvulas sigmoideas. Marcan el inicio de la relajación isovolumetrica. Es asincrónico, de baja intensidad, su sonido es semejante al vocablo TAC.

Tercer ruido cardiaco

Es más suave y grave que el segundo. Se produce en el llenado rápido

Cuarto ruido cardiaco.

Se puede escuchar antes del primer ruido cuando la presión de la aurícula es alta, o el ventrículo está rígido, en condiciones tales como hipertrofia y rara vez en adultos sanos, se debe al llenado ventricular.

CIRCULACIÓN SANGUINEA

Es el flujo de sangre por los vasos sanguíneos, el cual se da a través de dos circuitos

Tipos de circulación:

Circulación mayor:

Llamada también sistemática, periférica o aortica. Su función es:

- * nutrición
- * excreción
- * termorregulación

Circulación menor:

Llamada también pulmonar. Su función es de:

- * intercambio de gases o hematosis.

Características:

La circulación sanguínea en el ser humano es :

Doble Presenta dos circuitos (circulación mayor y circulación menor)

- * cerrada: la sangre no sale de los vados sanguíneos (presencia de capilares)
- * completa: no existe mezcla de sangre venosa con sangre arterial

Circulación Mayor y Menor

El sistema circulatorio realiza al mismo tiempo dos tipos de recorrido, llamados menor o pulmonar y mayor sistemático. el primero de ellos recoge la sangre repleta de desechos y la transporta hasta los pulmones para ser reciclada.

La mayor, por su parte, conduce la sangre limpia y oxigenada a todos los rincones de nuestro cuerpo.

VASOS SANGUINEOS

ARTERIAS

- * alejan la sangre del corazón (excepto las coronarias), se originan como troncos y son ramificadas sucesivamente hasta terminar en capilares. la arteria eferente del glomérulo nace y termina en capilares, es la excepción.
- * conducen sangre a gran presión hacia los tejidos, constituyen una reserva de presión. A medida que se alejan de su origen se ramifican y dan a los territorios orgánicos la irrigación necesaria para su nutrición y funcionamiento. Las ramas pueden ser terminales o colaterales.

Estructura: 3 capas concéntricas, llamadas tunicas.

- a)intima (interna)
- b)media
- c)adventicia(externa)

Clases:

1. Arteria de gran calibre o elástica:

Se encargan del transporte de la sangre hasta los órganos. Soportan grandes presiones, diámetro mayor de 1 cm. Flujo de 300 mm/s. No son permeables, es decir no hay intercambio a través de sus paredes. De sus tres tunicas, la media presenta abundantes fibras elásticas.

- * túnica interna: endotelio y capa subendotelial desarrollada
- * túnica media: abundantes fibras elásticas, pocas fibras musculares y colágenas
- * túnica adventicia: con fibras elásticas y colágenas. Son la aorta, pulmonar, tronco braquiocefálico, subclavia, hacia, carótida primitiva, etc.

2. Arterias de mediano calibre o musculares

Se encargan de la distribución de la sangre. Diámetro de 0,05 – 1 mm. No son permeables. Presentan una capa media con abundante fibra muscular.

VENAS


Son vasos que nacen ramificados de los capilares, se reúnen progresivamente en troncos, regresa la sangre al corazón. La vena aorta nace y termina en capilares (excepción).

Transporta sangre de los tejidos al corazón, constituyen una reserva de volumen.

En su trayecto se reúnen entre sí, volviéndose cada vez más voluminosa. Son más numerosas que las arterias, generalmente existen 2 venas por cada arteria, hay una red venosa superficial y otra profunda. Son muy voluminosas que sus homónimas arterias.

Estructura:

- a)intima b)media c)adventicia



La dilatación patológica de las arterias se llama aneurisma. Presentan vaso sanguíneos para su nutrición, se llaman vaso vasorum. También presentan nervios motores provenientes del simpático y nervios sensitivos.

CAPILARES

Son vasos sanguíneos que están entre las arteriolas y las venulas.(su nombre es debido a que son finos como cabellos).son importantes anatómica y fisiológicamente, ya que a través de sus paredes se realiza el intercambio de sustancias entre la sangre y el líquido intersticial.

	ARTERIAS	VENAS
Sangre	Ricamente oxigenada	Poco oxigenada
Nacimiento	troncular	Ramificada
Termino	ramificada	Troncular
Estructura	Gruesa	Delgada
-intima	Gruesa (elástica)	Delgada
-media	mediana	(muscular)
-adventicia		Gruesa
Válvulas	Sigmoideas o semilunares	Geminadas o solitarias
-localización	*en el nacimiento	*en el trayecto
-función	*evitar regreso de sangre a los ventrículos.	*evitar circulación retrograda
Presión	mayor	Menor
Numero	1	2
Volumen	menor	Mayor
Reserva de:	presión	Volumen
Sangrado	A borbotones	Continuos
Dilatación	aneurisma	Varices
función	Distribución de sangre al organismo	Recogen sangre del organismo y la llevan al corazón

Tienen un diámetro de 5 a 15 micras, pared con espesor menor a 1 micra. A pesar de ser sus paredes muy delgadas y débiles, soportan la presión de la

sangre, se debe a que sus diámetros son también muy pequeños:”la tensión de la pared es directamente proporcional a la presión multiplicada por el diámetro” (Ley de Laplace). Ninguna célula está a más de 20 o 30 micras de un capilar. La sangre entra por una arteriola, pasa a una serie de metarteriolas y penetra a loa capilares. Después de atravesar los capilares, la sangre pasa a una venula y continua por la circulación. En el lugar donde los capilares nacen de la metarteriolas está el esfínter precapilar (fibra muscular lisa que rodea el capilar), que abre y cierra el capilar. La sangre no fluye con intensidad continua por los capilares.

Estructura: formado por una capa unicelular de las células endoteliales apoyadas en una membrana basal externa. También existen pericitos.

Clases: hay dos clases de capilares: continuos y fenestrados.

1. Capilares Continuos: la unión entre células endoteliales es tipo unión oclusiva, existiendo pequeños espacios intercelulares que dejan pasar agua y sustancias en solución, pero retienen proteínas. Ej.: capilares musculares.

2. Capilares fenestrados: existen zonas de adelgazamiento las células endoteliales hasta el punto de existir pequeños agujeros (fenestras o ventanas). Se encuentran en los lugares donde existe mayor intercambio de sustancias, por ejemplo, de capilares viscerales.

Válvulas

En la superficie interna de trecho en trecho hay repliegues membranosos que funcionan como válvulas. Generalmente son pares (geminadas), rara vez solas(solitarias) . son en forma de nido de paloma, el lado cóncavo mira el corazón. Por su ubicación: válvulas parietales y ostiales

Válvulas Parietales: en un punto cualquiera de la pared, preferentemente debajo de la desembocadura de una rama aferente: son más numerosas.

Válvulas ostiales: ocupan el orificio de abocamiento de una vena en otra. Son pocas, existen en venas del corazón, desembocadura de yugular interna en tronco braquiocefálico, espermática derecha en cava, intercostales en ácidos y musculares en venas principales. Hay más válvulas en venas pequeñas que en grandes, las del tronco y cuello casi no poseen, más en profundas que en superficiales, y más en miembros inferiores que en superiores.

No existen válvulas (venas avalvulares) en cava superior, troncos braquiocefálicos, pulmonares, porta renales, es decir las válvulas están en venas cuya circulación es en contra de la gravedad.

Función: se oponen a la circulación retrograda.

PREGUNTAS PROPUESTAS

1. La digestión inicial de las proteínas y los carbohidratos se da respectivamente en:
 - a) Estomago – intestino
 - b) Boca – estomago
 - c) Boca – intestino delgado
 - d) Estomago – boca
 - e) Duodeno – yeyuno
2. Cuál es el jugo digestivo que presenta ácido clorhídrico entre sus componentes?
 - a) El jugo pancreático
 - b) El jugo gástrico
 - c) El jugo intestinal
 - d) La bilis
 - e) Ninguno de los citados anteriormente
3. Señale la proposición correcta respecto a la saliva:
 - a) Tiene un pH ácido, aproximadamente entre 2 y 3
 - b) Contiene una sustancia bactericida llamada lisozima
 - c) Contribuye a la digestión proteica por su contenido en tripsina
 - d) Inicia la digestión de las proteínas
 - e) Contiene sales biliares y colesterol
4. Es falso de las funciones de los órganos del tubo digestivo:
 - a) Boca: forma el bolo alimenticio y absorbe proteínas
 - b) Esófago: Conducción del bolo alimenticio al estómago
 - c) Estomago: Secreción de HCl y pepsina
 - d) Intestino grueso : Extracción de agua del material no digerido
 - e) Intestino delgado: absorción de nutrientes
5. La fórmula dentaria del adulto es :
 - a) I 2/2; C 1/1; PM 1/1; M 3/3
 - b) I 2/2; C 1/1; PM 2/2; M 3/3
 - c) I 2/2; C 1/1; PM 2/2; M 2/2
 - d) I 2/2; C 2/2; PM 2/2; M 3/3
 - e) I 3/3; C 1/1; PM 2/2; M 3/3
6. Los dientes se fijan a los huesos de los maxilares a través de una articulación denominada:
 - a) Gonfosis
 - b) Alveolo
 - c) Cemento
 - d) Diartrosica
 - e) Marfil
7. Sustancia que reviste y protege a la raíz del diente:
 - a) Esmalte
 - b) Cemento
 - c) Dentina
 - d) Marfil
 - e) Encía
8. Son partes de un diente, excepto:
 - a) Esmalte
 - b) Dentina
 - c) Cemento
 - d) Encías
 - e) Raíz
9. Es la encargada de la formación de la parte orgánica del esmalte dentario
 - a) Odontoblasto
 - b) Ameloblasto
 - c) Cementoblasto
 - d) Condroblasto
 - e) Marfil
10. Tienen dos cúspides y una o dos raíces. Su función es la de desgarrar y triturar los alimentos.
 - a) Incisivos
 - b) Caninos
 - c) Premolares
 - d) Molares
 - e) Muela del juicio
11. Glándula que elabora saliva de tipo mucoso, la que será conducido por el conducto de Rivinus :
 - a) Parótidas
 - b) Submaxilares
 - c) Sublinguales
 - d) Parótidas
 - e) Parpebrales
12. Con respecto al tubo digestivo, la muscularis mucosae forma parte de la capa:
 - a) Mucosa
 - b) Submucosa
 - c) Muscular
 - d) Serosa
 - e) Adventicia
13. Conducto excretor de la glándula parótida que desemboca a nivel del segundo molar superior :
 - a) Conducto de Wharton
 - b) Conducto de Rivinus
 - c) Conducto de Stenon
 - d) Conducto Colédoco
 - e) Conducto de Santorini
14. El Hígado y la vesícula Biliar se ubican en la siguiente región de la topografía abdominal:
 - a) Hipocondrio Izquierdo
 - b) Mesogastrio
 - c) Hipogastrio
 - d) Fosa Iliaca derecha
 - e) Hipocondrio Derecho
15. En qué secreciones digestivas se encuentran respectivamente el pepsinógeno y el tripsinógeno:
 - a) Jugo gástrico y jugo intestinal
 - b) Jugo gástrico y jugo pancreático
 - c) Jugo pancreático y jugo gástrico
 - d) Jugo pancreático y jugo intestinal
 - e) Bilis y jugo intestinal
16. Enzima que actúa sobre la caseína de la leche recibe el nombre:
 - a) Pepsina
 - b) Tripsina
 - c) Renina
 - d) Lipasa
 - e) Tributirasa
17. Sustancia que permite que la vitamina B12 pueda ser absorbida en el intestino.
 - a) Ácido Clorhídrico
 - b) Pepsinógeno
 - c) Bicarbonato Sódico
 - d) El Factor de Castle

- e) Sales Biliares
- 18.** Señale la funciones que no realiza el intestino delgado:
- Terminar de digerir los alimentos
 - Segregar pepsina y renina
 - Absorción de productos de la digestión
 - Absorción de vitaminas
 - Conducir sustancias no digeribles
- 19.** Glándulas que producen mucus a nivel duodenal :
- Criptas de Lieberkuhn
 - Glándulas fúndicas
 - Glándulas de Brunner
 - Glándulas salivales
 - Glándulas pilóricas
- 20.** Son agregaciones de tejido linfóide que se encuentran generalmente en la parte más baja del intestino delgado,
- Las criptas de Brunner
 - Las placas de Peyer
 - Las criptas de Lieberkuhn
 - Las válvulas conniventes
 - Plexos nerviosos
- 21.** Es falso sobre las funciones del hígado:
- Formación y secreción de la bilis
 - Secreción de enzimas para la digestión
 - Almacenar hierro y vitaminas
 - Desintoxicación de la sangre
 - Síntesis de proteínas plasmáticas
- 22.** Una alternativa no corresponde respecto a la función hormonal :
- La secretina : Secreción pancreática
 - La gastrina : Secreción de HCl
 - La colecistocinina : secreción de bilis
 - Enterogastrona : Secreción de HCl y pepsina
 - Somatostatina : Disminuye motilidad del tubo digestivo
- 23.** Conductos que desembocan en la ampolla de Vater:
- Colédoco - Santorini
 - Colédoco - cístico
 - Colédoco - Wirsung
 - Wirsung - hepático común
 - Wirsung- Cístico
- 24.** ¿Cuáles son las sustancias digestivas encargadas de emulsionar las grasas?
- Las amilasas
 - Las lipasas
 - Las sales biliares
 - El ácido clorhídrico
 - La secretina
- 25.** La vesícula biliar almacena y libera la bilis en el _____ mediante el conducto _____:
- Duodeno - Santorini
 - Yeyuno - Wirsung
 - Duodeno - colédoco
 - Yeyuno - hepático común
 - Duodeno - cístico
- 26.** En el tubo digestivo, el plexo encargado de controlar principalmente la secreción glandular, es el de:
- Santorini
 - Auerbach
 - Meissner
 - Kiesselbach
 - Mienterico
- 27.** Parte del tubo digestivo donde se absorbe la mayor cantidad de agua:
- El estomago
 - El intestino delgado
 - El intestino grueso
 - El hígado
 - El páncreas
- 28.** El jugo intestinal es producido por:
- La glándula parótida
 - La glándula pancreática
 - Las glándulas de Lieberkuhn
 - El hígado
 - Las glándulas de Brunner
- 29.** El ángulo de His, se localiza en:
- Entre la faringe y el esófago
 - Entre el duodeno y el yeyuno
 - Entre el esófago y el estómago
 - Entre el cardias y el píloro
 - Entre el ileón y el ciego
- 30.** El ácido clorhídrico es secretado en el estómago por las células:
- Células mucosas
 - Células principales
 - Células parietales
 - Células pilóricas
 - Gastrina
- 31.** ¿Cuál de las siguientes enzimas producida en el tubo digestivo, es la primera en actuar?
- El pepsinógeno
 - Las amilasas
 - Las sales biliares
 - Las lipasas
 - Las proteasas
- 32.** Elaboran lisozima, un potente agente antimicrobiano a nivel de la mucosa intestinal :
- Células oxínticas
 - Células caliciformes
 - Células parietales
 - Células de Paneth
 - Células principales
- 33.** En el jugo pancreático la enzima que activa el tripsinógeno para convertirla en tripsina:
- Eripsina
 - Enterocinasa
 - Colecistocinasa
 - Carboxipeptidasa
 - Invertasa
- 34.** En el hígado el conducto hepático principal se une con el conducto cístico para formar :
- Conducto de Wirsung
 - Conducto Colédoco
 - Conducto de Oddi
 - Conducto de Warthon
 - Conducto de Santorini
- 35.** Lugar donde se encuentra el apéndice vermiforme:
- El duodeno

- b) El colon ascendente
c) El ciego
d) El recto
e) El íleon
- 36.** Son propiedades del músculo cardíaco :
a) Automatismo
b) Conductibilidad
c) Excitabilidad
d) Contractilidad
e) Todas las anteriores
- 37.** El aparato circulatorio se caracteriza por ser...
a) Un circuito cerrado y sencillo
b) Un circuito abierto y sencillo
c) Un circuito cerrado y doble
d) Un circuito abierto y doble
e) Un circuito doble e incompleto
- 38.** La circulación menor tiene como función:
a) Oxigenar los pulmones
b) Oxigenar el corazón
c) Oxigenar la sangre
d) Regular el ciclo cardíaco
e) Oxigenar los tejidos
- 39.** La capa de la pared del corazón sinónimo de la capa visceral del pericardio seroso es la siguiente:
a) Parietal capa serosa del pericardio
b) El miocardio
c) Ya sea endocardio o epicardio
d) Endocardio
e) Epicardio
- 40.** Como se llama el músculo del corazón que contiene fibras nerviosas y que ayuda a contraerse automáticamente.
a) Epicarpio
b) Endocardio
c) Pericardio seroso
d) Miocardio
e) Endotelio
- 41.** Proporciona protección y fija al corazón en el mediastino:
a) Pericardio fibroso
b) Endocardio
c) Miocardio
d) Epicardio
e) Adventicia
- 42.** La válvula cardíaca que conecta la aurícula derecha con el ventrículo derecho se llama:
a) Semilunar
b) Bicúspide
c) Tricúspide
d) Mitral
e) Sigmoidea
- 43.** La vena cava inferior, en su desembocadura presenta la :
a) Válvula de Thebesio
b) Válvula sigmoidea
c) Válvula de Esutaquio
d) Válvula de Morgani
e) Válvula de Arancio
- 44.** Cuando las valvas no se abren lo suficiente y sólo puede pasar una pequeña cantidad de sangre por la válvula, éste trastorno se conoce como
a) Regurgitación
b) Atresia
c) Estenosis
d) Prolapso de válvula mitral
e) Agenesia
- 45.** Un ciclo cardíaco (latido completo) en reposo dura aproximadamente:
a) 0,8 minutos
b) 8 minutos
c) 8 segundos
d) 0,9 segundos
e) 12 segundos
- 46.** Jorge, tiene una arritmia cardíaca y se le coloca un marcapaso, para regular sus latidos en que tejido del corazón se coloca este dispositivo.
a) Haz de Hiss
b) Nodo aurícula ventricular
c) Nódulo sinusal
d) Fibras de purkinje
e) Nodo aurículo de aschoff-Tawara.
- 47.** La frecuencia cardíaca de más de 100 latidos por minuto se conoce como :
a) Bloqueo cardíaco
b) Taquicardia
c) La isquemia
d) La diástole
e) Bradicardia
- 48.** El glóbulo rojo que viaja en la vena pulmonar llegara primero a:
a) La vena cava
b) La aurícula derecha
c) La arteria carótida
d) La arteria pulmonar
e) La arteria aorta
- 49.** Dentro del sistema cardiovascular, se consideran vasos de resistencia :
a) Las venas
b) Las arterias
c) Las arteriolas
d) Los capilares
e) Las vénulas
- 50.** ¿Qué representa el primer ruido cardíaco?
a) Cierre de las válvulas sigmoideas
b) Apertura de la de las válvulas aurículo ventriculares
c) Cierre de la de las válvulas aurículo ventriculares
d) Cierre de las válvulas semilunares
e) Apertura de las válvulas sigmoideas
- 51.** No es una característica de las venas :
a) Nacen en la periferia de los órganos
b) Sus paredes son más anchas y elásticas
c) Se unen sus paredes cuando están vacías
d) Presentan válvulas en todo su trayecto
e) Al ser cortadas la sangre sale continuamente
- 52.** El volumen de sangre que se expulsa del ventrículo izquierdo hacia la A. Aorta cada minuto, recibe el nombre de:
a) Frecuencia cardíaca
b) Gasto cardíaco
c) Sístole auricular
d) Fase diastólica
e) Ciclo cardíaco

53. Vaso sanguíneo que no tiene túnica media ni externa:
- Venas
 - Vénulas
 - Capilares
 - Arteriolas
 - Arterias
54. Durante la sístole ventricular la sangre...
- Pasa de los ventrículos a las aurículas
 - Pasa de las aurículas a las arterias
 - Pasa de las aurículas a los ventrículos
 - Pasa de los ventrículos a las arterias
 - Pasa de los ventrículos a las venas cavas
55. Respecto a las venas, señale lo correcto :
- Funcionan a alta presión
 - Llevar la sangre desde el corazón a los tejidos
 - Se ramifican en vasos más pequeños llamados arteriolas
 - Son más superficiales y de recorrido lento
 - El transporte de sangre es rica en oxígeno
56. Con respecto a la circulación pulmonar o menor: De que ventrículo sale la sangre venosa para oxigenarse en los pulmones y que válvulas impide su retroceso.
- Ventrículo derecho - válvula sigmoidea pulmonar.
 - Ventrículo derecho - válvula tricúspide.
 - Ventrículo izquierdo - válvula Bicúspide.
 - Ventrículo izquierdo - válvula sigmoidea aórtica.
 - Ventrículo Derecha - válvula aurícula ventricular.
57. Del ventrículo izquierdo nace.....que llevan la sangre desde el corazón al resto del cuerpo:
- La vena cava superior
 - El tronco braquiocefálico
 - La arteria aorta
 - La arteria coronaria
 - La arteria pulmonar
- 58.Cuál de las siguientes alternativas es correcta:
- La arteria pulmonar lleva sangre rica en oxígeno hacia al corazón
 - La arteria pulmonar lleva sangre pobre en dióxido de carbono hacia al corazón
 - La vena pulmonar lleva sangre rica en oxígeno hacia al corazón
 - La vena pulmonar lleva sangre rica en dióxido de carbono hacia al corazón
 - La vena pulmonar lleva sangre pobre en oxígeno hacia los pulmones
59. De las siguientes afirmaciones, marque la respuesta correcta:
- El corazón es un órgano impelente – impulsante
 - La válvula sigmoidea se encuentra en la aurícula derecha
 - La capa del corazón que se contrae es el miocardio
 - la aorta es la arteria de mayor calibre
- VVVV
 - VFVV
 - FFVV
 - FVFF
- e) FFFF
60. El infarto de miocardio se produce por una obstrucción completa del flujo sanguíneo en:
- Arteria carótida
 - Tronco braquiocefálico
 - Arteria coronaria
 - Seno coronario
 - Vena cardiaca magna
61. No es rama de la vena Porta :
- Vena Mesentérica Superior
 - Vena Coronaria Estomáquica
 - Vena Esplénica
 - Vena Renal
 - Todas son Ramas
62. ¿Cómo se llaman las arterias que llevan la sangre a la cabeza?
- Arterias carótidas
 - Arterias braquiales
 - Arterias yugulares
 - Arterias coronarias
 - Arterias subclavias
63. ¿Cuáles son los vasos que traen sangre a las piernas?
- Arterias subclavias
 - Venas subclavias
 - Arterias femorales
 - Venas femorale
 - Arterias subclavias
64. Variedad de capilar presente en médula ósea, bazo e hígado:
- Continuo
 - Sinusoide
 - Fenestrado
 - Fenestrado sin diafragma
 - De endotelio alto
65. Rama de la Arteria Abdominal que irriga el colon sigmoideo y el recto:
- Arteria genital
 - Arteria capilar media
 - Arteria renal
 - Arteria mesentérica inferior
 - Arteria mesentérica superior